UDK 616.24-005.7-083.98
616.24-008.4-083.98
COBISS.SR-ID 183671817

ISSN 2466-2992 (Online) (2025) br. 2, p. 23-30

DISPNEJA KAO SIMPTOM PLUĆNE EMBOLIJE – PRIKAZ SLUČAJA

DYSPNEA AS A SYMPTOM OF PULMONARY EMBOLISM – CASE REPORT

Branka Roksandić Mijatović[1], Đurđa Vignjević[2], Boris Dragosavac[1], Nataša Milosavljević[1], Radmila Petrović[1], Sandra Peković[3], Mladen Tasovac[1]

[1] Klinički centar Vojvodine, Urgentni centar, Novi Sad, [2] Klinički centar Vojvodine, Klinika za neurologiju, Novi Sad, [3]Institut za plućne bolesti Vojvodine, Novi Sad

Sažetak: UVOD: Plućna embolija (PE) i duboka venska tromboza čine zajednički entitet venskog tromboembolizma (VTE), koji je treći najčešći uzrok kardiovaskularne smrtnosti posle infarkta miokarda i moždanog udara. U 80% slučajeva PE jedini simptom je dispneja.
Cilj rada je da se ukaže da pacijenta u urgentnom prijemu sa osećajem otežanog disanja treba posmatrati kao potencijalnu PE. PRIKAZ SLUČAJA: Pacijent muškog pola, starosti 72 godine javio se na odeljenje za prijem i trijažu urgentnog centra sa subjektivnim osećajem otežanog disanja. Kliničkim pregledom je utvrđeno da je pacijent bio: svestan, tahikardan, sf 127/min, hipertenzivan 150/100mmHg, dispnoičan Spo2 89% na sobnom vazduhu. Na načinjenom EKG zapisu evidentiran je sinus ritam frekvence 125/min, blok desne grane hisovog snopa, negativan T talas u V1-V6. Uzorkovane arterijske GAK su pokazale hipoksiju, hipokapniju i respiratornu alkalozu. Prema Wells skoru, verovatnoća da se radi o PE je bila srednja. Uz standardne laboratorijske analize krvi određen je i nivo D-dimera, koji je iznosio 28.57mg/l. Prema algoritmu dijagnostike zatim načinjena kompjuterizovana plućna angiografija, kojim je postavljena dijagnoza bilateralne plućne tromboembolije. Pacijentu je odrinirana simptomatska terapija i započeta parenteralna antikoagulantna terapija, te je upućen na dalje lečenje na Institut za plućne bolesti Vojvodine.
Nakon hospitalizacije u trajanju od 18 dana otpušten je stabilnog stanja na kućno lečenje.
ZAKLJUČAK: PE često predstavlja dijagnostički izazov, naročito što je u velikom broju slučajeva jedini simptom dispneja. Posmatranje dispneje u urgentnom prijemu kao potencijana PE i praćenje dijagnostičkog algoritma korak po korak omogućava da se ovo stanje blagovremeno dijagnostikuje i započne lečenje na vreme.
***Ključne reči*:** dispneja, plućna embolija, urgentni prijem

Southeast European Journal
of Emergency and Disaster Medicine
Vol. XI, year 2025, No. 2

UVOD

Dispneja je subjektivni osećaj nedostatka vazduha i reakcija pacijenta na taj osećaj. Dispneju pacijenti opisuju kao osećaj kratkog daha, tesnih grudi ili teškoće pri disanju. Dispneja je rezultat raličitih stanja, počevši od neurgentnih do životno ugrožavajućih. Dispneja može biti akutno nastala i teška kod PE velikih grana plućne arterije, a blaga i tranzitorna kod periferno lokalizovanih PE. Kod pacijenata sa preegzistirajućom srčanom slabošću ili plućnom bolesti, jedini simptom PE može biti pogoršanje dispneje [1]. Iako je dispneja obično naglo nastala kod nekih pacijenata može progredirati tokom nekoliko dana ili nedelja [2].

VTE je zajednički entitet PE i duboke venske tromboze i kao takav treći najčešći uzrok kardiovaskularne smrti posle infarkta miokarda i šloga. U 70% slučajeva PE je udružena sa DVT-om.

Istraživanja su pokazala da učestalost VTE raste sa starenjem, te da je 8 puta češća, kod starijih od 80 godina, nego u petoj deceniji života PE je i dalje vodeći preventabilni uzrok mortaliteta kod hospitalizovanih pacijenata. Više od 16% pacijenata sa PE umre tokom inicijalne hospitalizacije, dok više od 30% umre unutar 30 dana [3-5].

PE se pored dispneje može prezentovati i tahikardijom, bolom u grudima, sinkopom, iskašljavanjem krvi. S obzirom da su simptomi PE nespecifični i mogu biti prisutni i kod drugih potencijalno životno ugrožavajućih kardiopulmonalnih oboljenja, najveći izazov je upravo dijagnostika iste.

Senzitivnost i specifičnost svakog simptoma i znaka posmatrano pojedinačno je niska, te su oni kombinovani u testovima za procenu verovatnoće da se radi o PE. Na osnovu tih testova se pacijenti klasifikuju u dve kategorije (PE je verovatna ili ne) ili tri (niska, srednja ili visoka verovatnoća da se radi o PE). Najšire korišćeni su Geneva i Wellsov test [2].

Na osnovu ovih testova i D dimera se selektuju pacijenti za kompjuterizovanu plućnu angiografiju (CTPA) kojom se potvrđuje dijagnoza PE. Na ovaj način se kod trećine pacijenata može neinvazivno i bez skupih dijagnostičkih metoda isključiti PE. Ovi testovi koriste demografske karakteristike (starost), anamnestičke podatke o ranijim bolestima i faktorima rizika (maligniteti, ranije DVT, imobilizacija ili hirurgija unazad mesec dana), klinički simptomi (unilateralni otok ekstemiteta), znaci (hemoptizije, tahikardija) [4]. Na osnovu njih se pacijenti klasifikuju u kategorije sa niskom, srednjom i visokom verovatnoćom da se radi o PE. Prema preporukama ESC (Evropski savet za kardiologiju), pacijentima sa niskom i srednjom verovatnoćom se određuje vrednost D dimer-a koji ima 92% negativnu prediktivnu vrednost, te normalne vrednosti isključuju PE. Ostale dve trećine pacijenata se upućuju na imidžing dijagnostiku. Metoda izbora je CTPA. Ova imidžing metoda ima negativnu prediktivnu vrednost od 95%, te kod ove kategorije pacijenata uredan nalaz isključuje PE i potrebu za daljom dijagnostikom.

Nakon postavljene dijagnoze PE, pacijenti se dele u hemodinamski stabilne i nestabilne pacijente. Hemodinamski nestabilni: oni koji imaju sistolni pritisak ispod 90mmHg ili pad sistolnog pritiska za više od 40 u roku od 15 min, a da uzrok nije aritmija, hipovolemija ili sepsa, zahtevaju primenu mera resuscitacije ili imaju znake hipoperfuzije organa. Kod ove kategorije pacijenata terapija izbora je trombolitička terapija [2-6].

Svi ostali hemodinamski stabilni pacijenti se svrstavaju u kategorije visokog, srednjeg i niskog rizika od smrtnog ishoda u narednih 30 dana. Kriterijumi za podelu u ove tri kategorije prema ESC vodiču za PE su: Ehokardiografski znaci opterećenja miokarda desne komore, vrednosti troponina i Pulmonary embolism severity score (PESI).

U zavisnosti od kategorije kojoj pripadaju pimenjuje se odgovarajući terapijski pristup. Visokorizični pacijenti za nastupanje smrtnog ishoda u narednih 30 dana su oni koji pokazuju znake opterećenja miokarda desne komore, imaju povišene vrednosti troponina u krvi i pripadaju klasi III-V prema PESI skoru. Kod pacijenata sa visokim rizikom se primenjuje nefrakcionisani heparin. Pacijenti sa intermedijernim rizikom su najveći terapijski izazov. Kod pacijenata sa niskim

rizikom primenuje se frakcionisani heparin, a ako za to postoje uslovi mogu se lečiti u ambulantnim uslovima, bez potrebe za hospitalizacijom [2-6].

PRIKAZ SLUČAJA

Pacijent muškog pola starosti 72 godine javio se na odeljenje za prijem i trijažu Urgentnog centra Kliničkog centra Vojvodine sa tegobama u vidu osećaja nedostatka vazduha u trajanju od 3 dana. Navodi da je povremeno suvo kašljao. Trećeg dana u jutarnjim satima je imao epizodu kratkotrajnog gubitka svesti. Nakon toga je sve vreme prisutan osećaj nesvestice. Pregledan je od strane lekara opšte prakse i upućen u Urgentni centar. Pri pregledu je bio svestan, subfebrilan - 37.8 C, tahidispnoičan Spo2 89% na sobnom vazduhu, hipertenzivan 150/100mmHg.

Srčana akcija je bila ritmična, tonovi jasni i bez pratećih patoloških fenomena. Nad plućima je bio normalan disajni šum. Abdomen je bio mek, palpatorno bezbolan, peristaltika čujna, lumbalne lože bezbolne na sukusiju. Na donjim ekstemitetima nisu nađeni otoci, bez znakova DVT-a. Dobijen je anamnestički podatak da je pre više godina imao DVT. Na EKG zapisu je evidentiran sinus ritam, SF 125/min, levogram, IBDG, negativnim T V1-V6.

U laboratorijskim nalazima evidentiran je D dimer 28.57 mg/l, troponin 94.90 ng/l, CRP 61.2 mg/l, glukoza u krvi 8.3, ostali nalazi u referentnom opsegu. Uzorkovane su arterijske GAK (slika 1). Na načinjenoj radiografiji pluća i srca evidentirani su naglašeni hilusi.

Prema Wells skoru dobije se srednja verovatnoća da se radi o PE. A obzirom da su vrednosti D dimera bile povišene, sledeći korak u dijagnostici je bila CTPA.

CTPA (Slika 2) je pokazala PE u glavnim granama plućne arterije sa propagacijom u lobarne i segmentne grane, levo parcijalno je bio očuvan protok segmetne grane za apikalni segment, desno parcijalno očuvan protok u distalnom segmentnim granama za donji lobus.

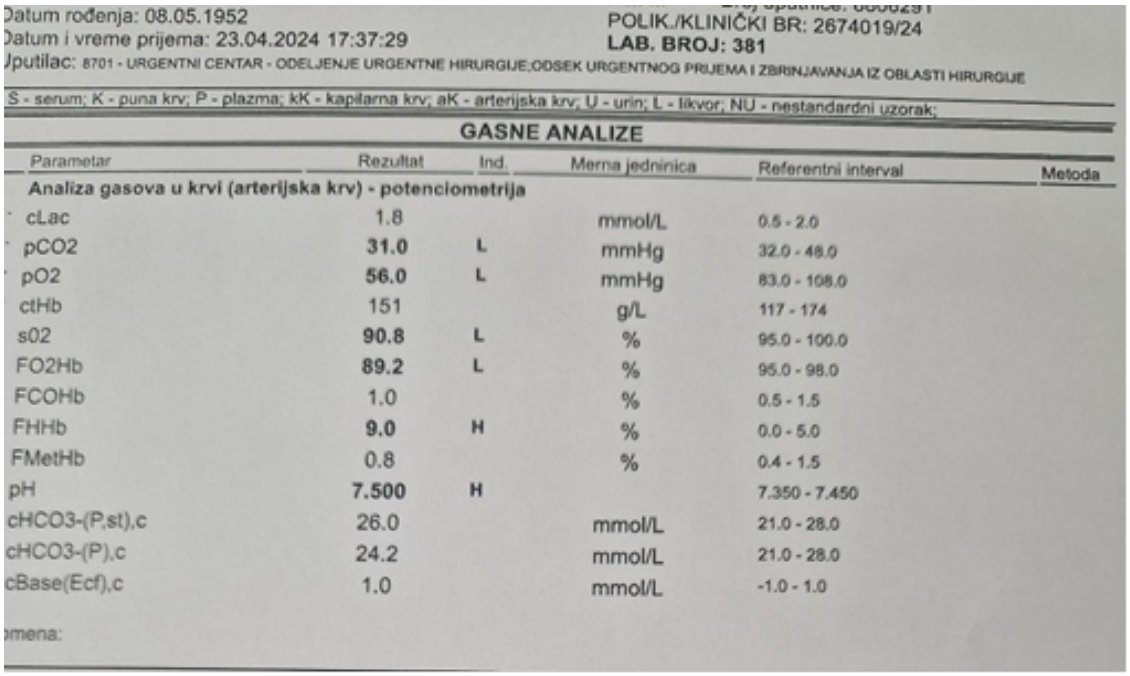

Datum rođenja: 08.05.1952
Datum i vreme prijema: 23.04.2024 17:37:29
POLIK./KLINIČKI BR: 2674019/24
LAB. BROJ: 381
Uputilac: 8701 - URGENTNI CENTAR - ODELJENJE URGENTNE HIRURGIJE;ODSEK URGENTNOG PRIJEMA I ZBRINJAVANJA IZ OBLASTI HIRURGIJE

S - serum; K - puna krv; P - plazma; kK - kapilarna krv; aK - arterijska krv; U - urin; L - likvor; NU - nestandardni uzorak;

GASNE ANALIZE

Parametar	Rezultat	Ind.	Merna jedinica	Referentni interval	Metoda
Analiza gasova u krvi (arterijska krv) - potenciometrija					
cLac	1.8		mmol/L	0.5 - 2.0	
pCO2	31.0	L	mmHg	32.0 - 48.0	
pO2	56.0	L	mmHg	83.0 - 108.0	
ctHb	151		g/L	117 - 174	
s02	90.8	L	%	95.0 - 100.0	
FO2Hb	89.2	L	%	95.0 - 98.0	
FCOHb	1.0		%	0.5 - 1.5	
FHHb	9.0	H	%	0.0 - 5.0	
FMetHb	0.8		%	0.4 - 1.5	
pH	7.500	H		7.350 - 7.450	
cHCO3-(P,st),c	26.0		mmol/L	21.0 - 28.0	
cHCO3-(P),c	24.2		mmol/L	21.0 - 28.0	
cBase(Ecf),c	1.0		mmol/L	-1.0 - 1.0	

mena:

Slika 1: Analiza gasova u krvi (arterijska krv)

Southeast European Journal
of Emergency and Disaster Medicine
Vol. XI, year 2025, No. 2

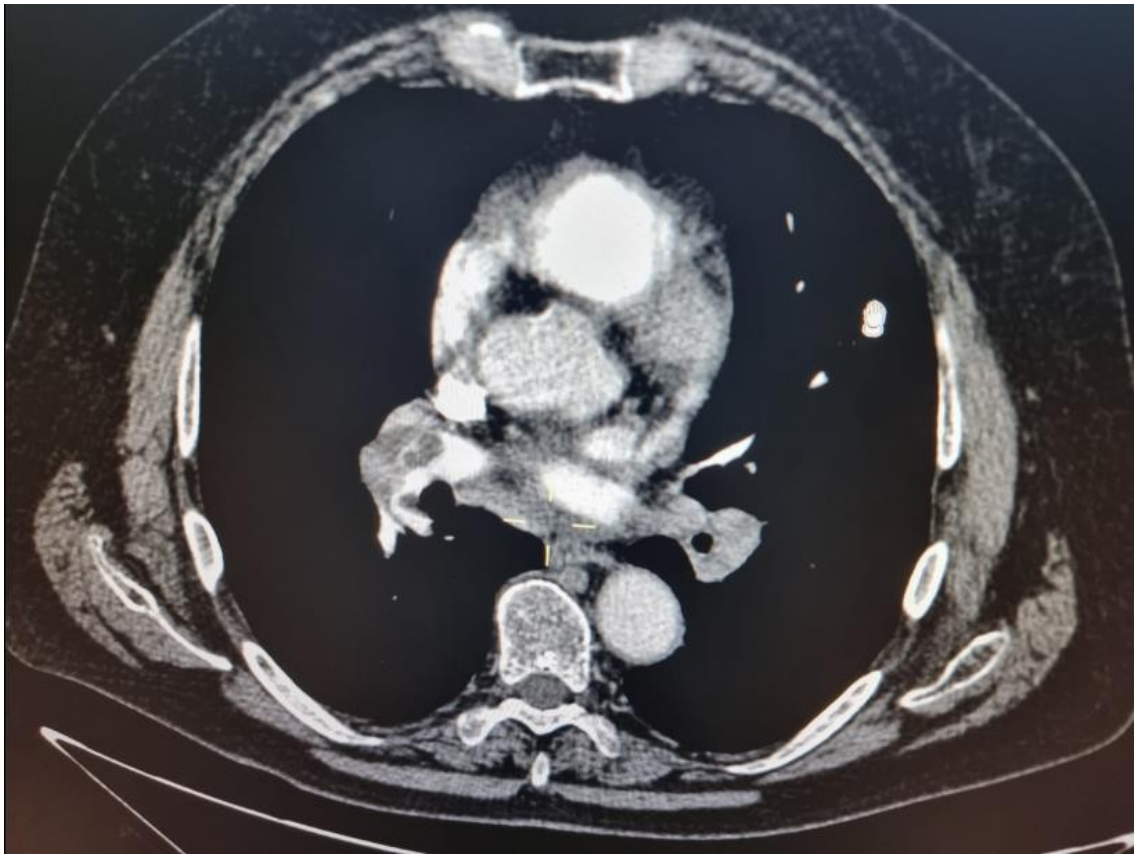

Slika 2: CTPA

Tokom dijagnostike i opservacije u UC pacijentu je ordinirana oksigenoterapija preko kiseonične maske, infuziona terapija i frakcionisani heparin (LMWH). Kolima hitne pomoći u pratnji lekara pacijent je upućen na dalje lečenje na IPBV. S obzirom da je pacijent klasifikovan u kategoriju intermedijernog rizika od smrtnog ishoda unutar 30 dana lečenje na Institutu je započeto oksigeno-terapijom, nefrakcionisanim heparinom (UFH) u kontinuiranoj infuziji, dvojnom antibiotskom terapijom (ceftriakson, azitromicin) uz probiotik.

U daljem toku razvija se hemodinamska nestabilnost, te se ordinira fibrinolitička terapija (inf. Alteplaza a 5mg/h tokom 20h do ukupne doze od 100mg). Nakon 16h zbog pojave hematoma na desnoj strani u predelu leve natkolenice i izražene hematurije sa pa-dom Hgb za 50g/l obustavljena Alteplaza i nastavljen nefrakcionisani heparin (UFH). U daljem toku lečenja zbog razvoja viokofebrilnosti i porasta markera inflamacije (CRP 96mg/l), korigovana je antibiotska terapija (imipenem, metronidazol). Na primenjenu terapiju pacijent poboljšanog zdravstvenog stanja, hematomi u regresiji, D-dimer u padu, CRP 7.5mg/l.

U toku hospitalizacije je načinjena perfuziona scintigrafija (slika 3), na kojoj se uočava aperfuzija skoro svih segmenata levog plućnog krila, očuvana samo u anteriornom segmentu gornjeg režnja i lingule. U predelu desnog plućnog krila uočava se subsegmentni ispad medijalnog segmenta srednjeg režnja.

Nakon hospitalizacije u trajanju od 18 dana pacijent otpušten stabilnog opšteg stanja na dalje kućno lečenje. Preveden na direktni oralni antikoagulantni lek-Rivaroxaban.

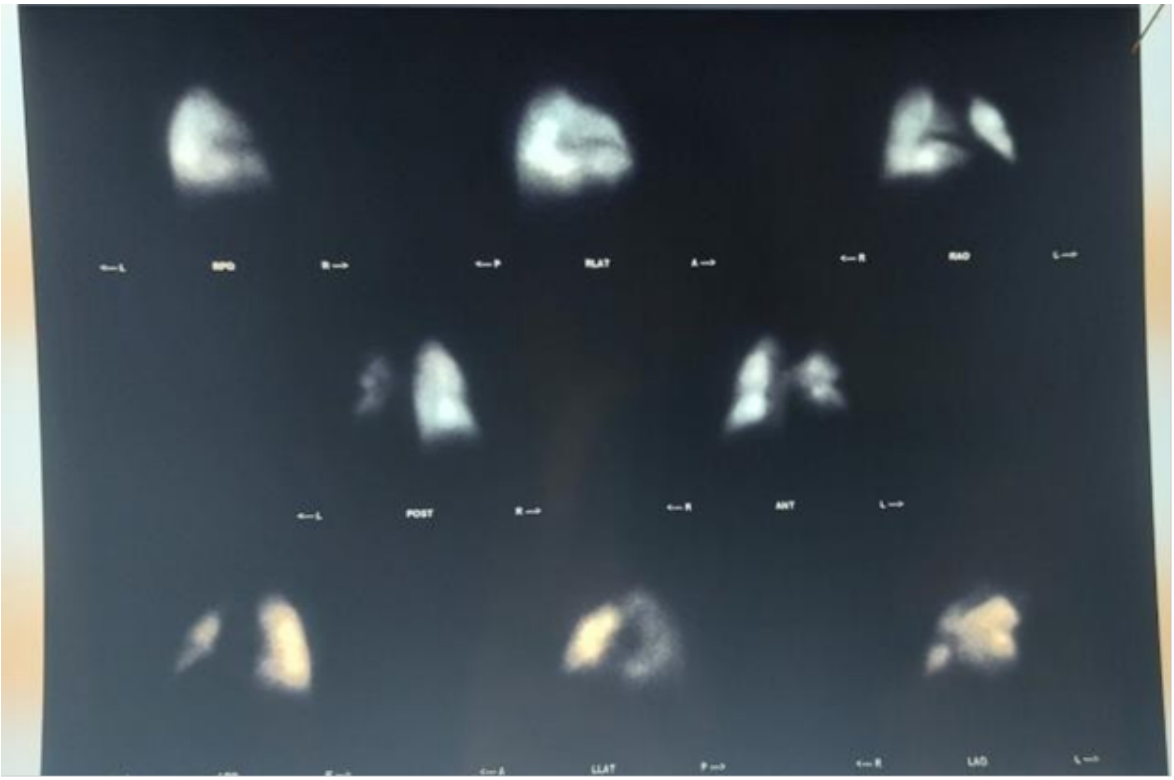

Slika 3: Perfuziona scintigrafija

DISKUSIJA

Dispneja je čest razlog posete urgentnom prijemu. U urgentnom prijemu u SAD-u 50% primljenih pacijenata ima simptom dispneje. Prema epidemiološkim podacima vodeći uzrok dispneje su infekcije donjeg respiratornog trakta, srčana slabost, pogoršanje HOBP-a i astma. Jedna Bostonska studija je pokazala da među svim nekritično obolelim pacijentima 11% iskusi dispneju u periodu od 12h pre prijema, 23% primljenih kroz urgentni prijem je iskusilo dispneju u poslednjih 24h [7]. Dispneja je najčešća manifestacija PE.

Naš pacijent je tri dana pre prijema imao subjektivni osećaj nedostatka vazduha, te je pri fizikalnom pregledu nađeno da je tahidispnoičan. Prema studijama iz Japana, Italije i USA dispneja je prisutna u 66 do 82% slučajeva PE [7-10]. Izolovana dispneja kao simptom akutno nastala ili progresivna bez nekog drugog očiglednog uzorka ukazuje na PE u 20% slučajeva [2].

Prema retrospektivnoj studiji sprovedenoj u osam zdravstvenih ustanova na teritoriji Srbije, Bosne i Hercegovine i Makedonije za period od 2015 do 2021 nađena je snažna veza između dispneje i težine PE. Takođe je primećeno da gojazni pacijenti sa PE češće imaju osećaj dispneje [4].

Prema retrospektivnoj studiji spovedenoj u Holandiji, a koja je obuhvatila pacijente starije od 70 godina, PE se prezentovala dispnejom u 79% slučajeva. Toj starosnoj kategoriji je pripadao i naš pacijent [8]. Na osnovu kliničkih simptoma i predisponirajućih faktora za PE naš pacijent je svrstan prema Wells skoru u kategoriju srednje verovatnoće da se radi o PE. Prema algoritmu dijagnostike PE ESC-a za pacijenta sa niskom i srednjom verovatnoćom da se radi o PE urađen je D dimer. Na EKG zapisu evidentirana sinusna tahikardija, koja je prisutna inače u oko 47% slučajeva PE. Nađen je i inkompletni blok

Southeast European Journal
of Emergency and Disaster Medicine
Vol. XI, year 2025, No. 2

desne grane i negativni T u V1-V4 [9]. D dimer je marker aktivnosti koagulacionog sistema. Određivanje D dimera je odličan test u isključivanju VTE. Ima visoku negativnu prediktivnu vrednost, te kod pacijenata sa negativnim testom VTE je isključena u 98% slučajeva i ne zahteva dalju dijagnostičku evaluaciju. Kod pacijenata sa visokom verovatnoćom da se radi o VTE prema Wellsovom ili Geneva skoru, negativan D dimer test nije dovoljan da se isključi VTE, jer se ona dokaže u 36% slučajeva drugom metodom [6].

Iako je naš pacijent na dan prijema imao i kratkotrajan gubitak svesti, ipak sve vreme je prisutan osećaj nedostatka vazduha, kao dominantan simptom, te vrednosti O2 na pulsnom oksimetru od 89%, potom su uzorkovane arterijske GAK, koje su mogle ukazati na PE. Uz tahikardiju, promene na EKG-u su nas navele da korišćenjem Wellsovog skora procenimo verovatnoću da se zaista radi o PE.

Dvogodišnja retrospektivna studija sprovedena u Univerzitetskoj klinici u Bavarskoj je pokazala da i kod pacijenata mlađih od 40 godina sa simptomima dispneje i bola u grudima i sa niskim Wellsovim skorom treba razmotriti PE kao moguću dijagnozu [11-13].

Rezultati studije iz 2020 godine koja je obuhvatila pacijente koji su testirani na PE na urgentnim odeljenjima u Severnoj Americi i evropskim zemljama je pokazala da je u evropskim zemljama kod većeg broja pacijenata testiranih na PE, ista i dokazana. U evropskim zemljama su se lekari urgentne medicine češće odlučivali na CTPA, ali je i broj pozitivnih testiranih bio veći nego u Americi. Pretpostavka autora je da je u Severnoj Americi veći broj pacijenata testiranih na PE imao niži rizik da se zaista i radi o PE. Takođe lekarima u urgentnim prijemima u Severnoj Americi je dostupnija CTPA i u većoj meri su oprezni zbog mogućih medikolegalnih posledica u slučaju propusta da dijagnostikuju PE [12].

CTPA je dijagnostička metoda dostupna u Urgentnom centru 24h, te smo se mi odlučili da uradimo istu, da bismo utvrdili da li se zaista radi o PE kod pacijenta sa srednjom verovatnoćom prema Wells skoru. Perfuziona scintigrafija pluća (PSP) je sastavni deo dijagnostičkog protokola za PE na Institutu za plućne bolesti za svakog hospitalizovanog pacijenta sa dijagnozom PE. Nalaz PSP se koristi za praćenje efekta lečenja i donošenje odluke o dužini primene antikoagulantne terapije. Prema ESC vodiču za PE, PSP je rezervisana za pacijente sa nekonkluzivnim nalazom CTPA ili postojanjem kontra-indikacije za izvođenje iste. Retrospektivna studija spovedena u Italiji našla je da izvođenje PSP kod pacijenata s nekonkluzivnim nalazom CTPA može značajno redukovati troškove izbegavanjem hospitalizacije pacijenata koji mogu biti lečeni ambulantno [14].

Ostaje i dalje veliki izazov naći balans između preterane dijagnostike i subdijagnostike PE.

ZAKLJUČAK

PE je stanje koje se često propusti, iako je preventabilno i može da se dijagnostikuje i leči. Zato uvek neobjašnjiv osećaj nedostatka vazduha treba shvatiti ozbiljno. Posmatranje dispneje u urgentom prijemu kao potencijana PE i praćenje dijagnostičkog algoritma korak po korak omogućava da se ovo stanje blagovremeno dijagnostikuje i započne lečenje na vreme.

LITERATURA

1. Walls R, Hockberger R, Gausche-Hill M. Rosen's Emergency Medicine: Concepts and Clinical Practice. 10th ed. Elsevier; 2022.
2. Righini M, Robert-Ebadi H, Le Gal G. Diagnosis of acute pulmonary embolism. J Thromb Haemost. 2017;15:1251–61.
3. Wendelboe AM, Raskob GE. Global burden of thrombosis: epidemiologic aspects. Circ Res. 2016;118:1340–1347.
4. Ružičić DP, Džudović B, Matijašević M, et al. BMJ Open Resp Res. 2023;10(1):e001559.
5. Keller K, Sagoschen I, Farmakis T, Mohr K, Luca V, et al. Intensive care treatment in acute pulmonary embolism in Germany, 2016–2021. Res Pract Thromb Haemost. 2024;8(6).
6. Vučićević-Trobok J. Dijagnostika i lečenje plućne tromboembolije. Novi Sad: Medicinski fakultet; 2013.
7. Stevens JP, Dechen T, Schwartzstein R, O'Donnell C, Baker K, Howell MD, et al. Prevalence of dyspnea among hospitalized patients at the time of admission. J Pain Symptom Manage. 2018;56(1):15–22.
8. Luijten D, Abbell D, Cannegieter S, Eikenboom J, et al. Risk assessment and management strategies in older patients with acute pulmonary embolism. J Thromb Haemost. 2025;23(2):588–99.
9. Marino P. The ICU Book. 5th ed. Wolters Kluwer; 2025.
10. Zhu YJ, Zhu XJ, Cheng CY. Screening pulmonary embolism in patients with recent onset dyspnea: should we do more? J Thromb Haemost. 2023;21(1):21–23.
11. Al-Zaher N, Vitali F, Neurath M, Ruediger G. The positive rate of pulmonary embolism by CT pulmonary angiography is high in an emergency department, even in low-risk or young patients. Med Princ Pract. 2020;30(1):37–44.
12. Germini F, Zarabi S, Eventov M, Turcotte M, et al. Pulmonary embolism prevalence among emergency department cohorts: a systematic review and meta-analysis by country of study. J Thromb Haemost. 2021;19:173–185.
13. Buchanan T, Teepels T, Carlson M, Steenblick J, Bledsoe J, Madsen T. Academic Emerg Med. 2017;24:1369–1376.
14. Rubini G, Ferrari C, Mammucci P, Pisani AR et al. Healthcare and economic impact of lung perfusion scintigraphy in patients affected by acute pulmonary embolism. healthcare(Basel) 2021jun10;9(6): 716 doi: 103390/healthcare9060716

Southeast European Journal
of Emergency and Disaster Medicine
Vol. XI, year 2025, No. 2

DYSPNEA AS A SYMPTOM OF PULMONARY EMBOLISM – CASE REPORT

DISPNEJA KAO SIMPTOM PLUĆNE EMBOLIJE – PRIKAZ SLUČAJA

Branka Roksandić Mijatović[1], Đurđa Vignjević[2], Boris Dragosavac[1], Nataša Milosavljević[1], Radmila Petrović[1], Sandra Peković[3], Mladen Tasovac[1]

[1]Clinical Center Vojvodina Emergency Center, Novi Sad, [2]Clinical Center of Vojvodina Clinic for neurology, Novi Sad, [3]Insitute for pulmonary diseases of Vojvodina, Novi Sad

Summary: Pulmonary embolism (PE) and deep vein thrombosis form a common entity of venous thromboembolism (VTE), which is the third most common cause of cardiovascular mortality after myocardial infarction and stroke. In 80% of PE cases, the only symptom is dyspnea.
The aim of this paper is to indicate that a patient in the emergency room with a feeling of shortness of breath should be considered as a potential PE. CASE REPORT: A 72-year-old male patient reported to the emergency department with a subjective feeling of shortness of breath. Clinical examination determined that the patient was: conscious, tachycardic, sf 127/min, hypertensive 150/100mmHg, dyspneic Spo2 89% in room air. On the ECG recording, a sine rhythm of 125/min, a block of the right branch, a negative T wave in V1-V6 were recorded. Arterial blood gasses samples showed hypoxia, hypocapnia, and respiratory alkalosis. According to the Wells Score, the probability that it was PE was medium. In addition to standard laboratory blood tests, the level of D-dimer was determined, which was 28.57 mg/l. According to the diagnostic algorithm, a computerized pulmonary angiography was performed, which diagnosed bilateral pulmonary thromboembolism. The patient was deprived of symptomatic therapy and started parenteral anticoagulant therapy, and was referred for further treatment to the Institute for Pulmonary Diseases of Vojvodina.
After 18 days of hospitalization, he was discharged in stable condition for home treatment.
CONCLUSION: PE is often a diagnostic challenge, especially since in a large number of cases the only symptom is dyspnea. Observation of dyspnea in the emergency room as a potentiary PE and follow-up of the step-by-step diagnostic algorithm makes it possible to diagnose this condition in a timely manner and start treatment on time.
Key words: dyspnea, pulmonary embolism, emergency department

Korespondencija/Correspondence

Branka ROKSANDIĆ MIJATOVIĆ
Clinical Center Vojvodina
Emergency Center, Novi Sad
e-mail: branka.roksandic982@gmail.com